

ALTERAÇÕES OCULARES APÓS CAPSULOTOMIA POSTERIOR COM Nd: YAG LASER: ESTUDO COMPARATIVO COM E SEM USO DE COLÍRIOS TIMOLOL 0,5% E DEXAMETASONA 0,1%

(OCULAR DAMAGES AFTER Nd: YAG LASER POSTERIOR CAPSULOTOMY: COMPARATIVE STUDY WITH AND WITHOUT THE USE OF TIMOLOL 0,5% AND DEXAMETHASONE 0,1% EYEDROPS)

*Jefferson Barreiro ; **Telma Pereira ; ***Vagner Loduca Lima ;
****Carlos Augusto Moya Assis

RESUMO

Objetivo: Analisar as complicações e necessidade do uso de drogas antiinflamatórias e hipotensoras oculares após o procedimento com laser de Nd: YAG para tratamento de opacidade de cápsula posterior após facectomia extra-capsular não complicada.

Métodos: Estudo prospectivo randomizado de 35 olhos de 35 pacientes submetidos a capsulotomia com Nd: Yag laser sem outra patologia ocular ou sistêmica. Após o procedimento, dividimos os pacientes em dois grupos. Grupo I (controle) que não fez uso de medicação no período pós-laser e o Grupo II que usou colírio antiinflamatório e hipotensor pós-laser.

Resultados: Entre as complicações, a mais frequente nos dois grupos foi a hipertensão ocular (85% Grupo I e 73,33 % Grupo II) que ocorreu após 3 horas pós laser. Na avaliação após 24 horas, 9 olhos do grupo I e 2 do Grupo II apresentavam níveis aumentados de pressão ocular. A reação inflamatória com células em câmara anterior esteve presente em 2 olhos (1%) do Grupo I até o 7º dia após o procedimento, enquanto que no Grupo II em todos os casos, após o 3º dia do laser, já não encontramos células em câmara anterior. Não foram encontradas alterações oculares severas que pudessem levar a baixa de acuidade visual.

Conclusão: Uso de Nd: YAG laser é um procedimento seguro e hipotensores oculares associados a corticóides tópicos diminuem os riscos de complicações como hipertensão ocular e reação inflamatória em câmara anterior.

Palavras-chave: Nd: YAG laser, Capsulotomia posterior, Cirurgia de Catarata

SUMMARY

Purpose: To analyze the complications and needs of anti-inflammatory and antiglaucoma agents eyedrops after the application Nd: YAG laser to treat posterior capsula opacification after uncomplicated extracapsular cataract extraction with intraocular lens.

Methods: A prospective, randomized study in 35 eyes of 35 patients who underwent Nd: YAG laser posterior capsulotomy free for ocular or systemic disease. After the laser procedure, the patients were divided into 2 groups: Group I (control) did not use drops. Group II it used antiglaucoma agents and anti-inflammatory eyedrops.

Results: The most frequent complication in both groups was high ocular pressure (80 % in Group I and 63,33 % in Group II) that happened 3 hours after the laser procedure. Evaluating after 24 hours, group I 9 eyes and group II only 2 showed high pressure level. Another common complication was ocular inflammatory reaction in anterior chamber that

* Chefe do Setor de Catarata da Faculdade de Medicina da Fundação do ABC - SP (FMFUABC-SP)

** Chefe do Setor de Patologia Externa do Complexo Hospitalar Padre Bento de Guarulhos

*** Chefe dos Pronto Socorros de Rudge Ramos-SBC e do Hospital Municipal de Sto. André, ligados à FMFUABC-SP

**** Médico Oftalmologista do Setor de Retina da FMFUABC-SP

O Trabalho foi realizado no Hospital Monumento - SP e Ambulatório de Oftalmologia da FMABC

appeared after 24 hours in both groups. Three days after, no eyes from group II showed inflammatory reaction. From group I (2 eyes) showed inflammatory reaction until 7th post laser procedure day. There were no sight-threatening complications.

Conclusion: Nd: YAG laser procedure is safe. The use of antiglaucoma agents and anti-inflammatory eyedrops reduce the risks of complications as intraocular pressure elevation and ocular inflammatory reaction in anterior chamber.

Key words: Nd: YAG laser, Posterior Capsulotomy, Cataract Surgery

INTRODUÇÃO

O Nd: YAG laser foi desenvolvido na Suíça no início dos anos 70 com a idéia de cortar estruturas do globo ocular sem invadi-lo cirurgicamente¹. A estrutura deste laser pode produzir desintegrações ópticas dos tecidos oculares de qualquer cor: transparentes ou opacos, sem gerar calor às estruturas vizinhas^{1,2}.

O laser de Nd: YAG é um laser sólido, onde seu elemento ativo é o Ítrio, Alumínio e Granada (Ytrium, Aluminium e Garnet)^{2,3,5}. Assemelha-se a um diamante artificial e é recoberto com íons de Neodímio (Neodimium). Tem comprimento de onda de 1.064 nanômetros, estando no espectro do infravermelho (invisível ao olho humano)³.

Entre os usos oftalmológicos do laser está o procedimento de capsulotomia posterior em pacientes pseudofácicos. A opacidade de cápsula posterior é uma complicação freqüente, levando a baixa de acuidade visual em metade dos pacientes adultos em 2 a 5 anos, após a extração da catarata^{4,6,20}.

Este laser pode ser operado em duas formas distintas: pulsos largos (semelhante ao laser de argônio) que opera na ordem de milissegundos (10^{-3}) e em contato com os tecidos coagula as proteínas, penetra muito em tecidos pigmentados e tem uma absorção pela retina de 23% (argônio tem absorção de 73%), e pulsos curtos operando na ordem de nanosegundos (10^{-9}) produzindo um fenômeno chamado Ruptura Óptica (fotodisrupção) onde a temperatura sobe a 1.000.000° C no ponto focal do laser e baixando em menos de 1mm do ponto focal a 0° C³.

Os mecanismos que permitem ao laser penetrar e romper uma membrana semitransparente são³:

- Ruptura Óptica;
- Onda expansiva (provocada pela liberação de energia no ponto focal);
- Tração por tensão (o pequeno orifício produzido está sujeito a tensões da própria cápsula que poderá se abrir paulatinamente).

O método de capsulotomia com YAG laser usado para remoção da opacificação de cápsula posterior oferece algumas vantagens²⁰, elimina o proce-

dimento cirúrgico, é um procedimento rápido, praticamente indolor e feito em ambulatório.

A capsulotomia com Nd: Yag laser, pode apresentar complicações, que na maioria das vezes são transitórias e sem seqüelas posteriores⁸. As mais freqüentes descritas na literatura compulsada são o aumento transitório de pressão intra-ocular (PIO)^{16, 17, 21-23}, descentração da lente intra-ocular (LIO)¹², alterações retinianas como descolamento de retina^{15,23} e edema macular cistóide^{14,6}, injúrias corneanas e de malha trabecular¹³, uveíte anterior e hifema transitório⁶, ruptura de hialóide anterior^{6,8} e dano na lente (LIO).

Este trabalho tem por objetivo comparar parâmetros como pressão intra-ocular (PIO), reação de câmara anterior (RCA) como presença de células e "debris", e alterações retinianas em pacientes (submetidos a capsulotomia posterior com YAG laser) fazendo uso de medicação esteróide e hipotensora ocular pós-laser com os outros que não fizeram uso de nenhuma medicação, identificando as possíveis complicações em segmento anterior, corpo vítreo e retina, advindas desse procedimento.

PACIENTES E MÉTODOS

Estudo prospectivo randomizado de 35 olhos em 35 pacientes que foram submetidos a facectomia extra capsular com implante de lente intra-ocular de câmara posterior (lente de 7.0 mm DO, ZO de PMMA, 3 peças, com alças de polipropileno), sem nenhuma complicação intra ou pós-operatória e que apresentavam baixa acuidade visual no pós-operatório devido exclusivamente à opacidade de cápsula posterior. Todos os pacientes submetidos a facectomia tinham catarata de etiologia senil.

Foram excluídos aqueles que apresentavam qualquer patologia sistêmica ou ocular no período pré-operatório.

Todos olhos foram submetidos à aplicação de laser de Nd: YAG (Visulas Yag II Zeiss®), pelo mesmo médico, sob midríase medicamentosa (3 gotas de Mydriacyl®) em cápsula posterior desde que não apresentasse qualquer processo inflamatório decorrente da cirurgia. Não utilizamos lente de contato para magnificação de foco.

Utilizamos energia de tiro de 1 a 3 mJ dependendo da espessura capsular. Feita abertura ampla em círculo com quantidade de tiros tantos quanto necessários, até o limite de 100 mJ em única sessão.

Após o procedimento os pacientes foram randomizados e divididos em 2 grupos:

Grupo I (controle: sem medicação após o procedimento).

Grupo II composto por 20 pacientes os quais foram orientados a usar logo após a sessão de laser colírio de maleato de timolol a 0,5% (Timolol O) 1

gota a cada 12 hora por 15 dias, associado a colírio de dexametasona a 0,1% (Maxitrol[®]) 1 gota a cada 4 horas por 7 dias reduzindo para 1 gota a cada 6 horas por mais 7 dias sendo suspenso após esse período.

A avaliação dos 2 grupos no período pré e pós-laser consistia de: medida da acuidade visual corrigida (AV cc), tonometria (PIO) com tonômetro de aplanção de Goldman (Bobes[®]), biomicroscopia em lâmpada de fenda (Reichert XCEL400[®]), mapeamento de retina (MR) com oftalmoscópio indireto (Welch Allen[®]) e lente de 20 D (Carl Zeiss[®]) com identificação, retinografia (Topcon[®]) e angiofluoresceinografia (ANGIO filme PB Pró X 400). As visitas foram agendas para 3 e 24 horas, 3, 7 e 15 dias após o laser no seguinte esquema (Tabela 1):

RESULTADOS

Os resultados apresentados referem-se aos dados de 35 olhos de 35 pacientes, divididos em 2 grupos, com média de idade no Grupo I de $65,5 \pm 9,36$ anos (variando de 46 a 80 anos) e no Grupo II $63,4 \pm 9,73$ anos (variando de 45 a 79 anos). No grupo I 12 pacientes (60% n=20) e no Grupo II 9 pacientes (60% n=15) eram do sexo masculino.

O número de olhos direito e esquerdos nos grupos foi de 9 direitos (45% n=20) e 11 esquerdos (55% n=20) no grupo I e 8 direitos (53,3% n=15) e 7 esquerdos (46,6% n=15) no Grupo II.

A média de energia utilizada necessária para abertura total da cápsula posterior foi semelhante nos dois grupos, sendo de $63,88 \pm 23,31$ mJ (variando de 15 a 100 mJ).

Após o procedimento, a AV cc nos 2 grupos apresentaram melhora em todos os casos no Grupo I 18 olhos (75%) e no Grupo II 13 olhos (86,66%) apresentavam AV cc \geq que 20/30. No Grupo I, após o laser 12 olhos (60%) apresentavam AV cc \geq 20/25 e 8 olhos (40%) apresentaram AV cc entre 20/30 e 20/25. No Grupo II, após o laser 9 olhos (60%) apresentaram AV cc \geq 20/25 e 6 olhos (39,99%) apresentaram AV cc entre 20/30 e 20/25.

O aumento da PIO foi a alteração mais freqüentemente encontrada nos 2 grupos, 17 olhos do Grupo I (85% n = 20) e 11 olhos no Grupo II (73,33% n =15). A média de PIO era de $13,05 \pm 2,62$ mm Hg e de $12,4 \pm 2,89$ mm Hg antes do laser no Grupo I e Grupo II respectivamente. Após 3 horas a média foi de $16,25 \pm 4,03$ mmHg (variando de 24 a 8 mm Hg) para o Grupo I e de $15,66 \pm 3,22$ mmHg (variando de 21 a 10 mm Hg) para o Grupo II.

Após 24 horas o Grupo II apresentava média de níveis pressóricos semelhante ao período pré-laser, sendo de $12,13 \pm 2,35$ mmHg (variando de 8 a 15 mmHg) e apenas 3 olhos (15%) mostravam pressão intra-ocular acima dos níveis pressóricos iniciais e não exceden-

do 2 mmHg. Enquanto que no Grupo I 9 olhos (45%) apresentavam níveis pressóricos acima dos níveis iniciais e a média de PIO era de $14,74 \pm 3,25$ mmHg.

Após o 3^o dia o Grupo I e II se mantiveram com média pressórica semelhante aos níveis iniciais, sendo que no Grupo I, ainda 8 olhos apresentavam-se com PIO aumentada em comparação ao período pré-laser, voltando a seus níveis iniciais após o 7^o dia.

Em 15 dias as medidas se mantiveram sempre constantes em todos os grupos (gráfico 1).

Ao exame de biomicroscopia imediatamente após o laser foram observados nos 2 grupos discretos restos de tecidos (debris) em C.A. e no vítreo anterior. Foi constatada ausência de qualquer alteração da LIO como "pits" ou "cracks", assim como presença de hifema. Achados que se mantiveram iguais após 3 horas.

No controle de 24 horas notou-se a presença de reação de C.A. com células inflamatórias nos 2 grupos, no Grupo I 14 olhos (70% n=20) e no Grupo II 10 olhos (66,6% n= 15). No 3^o dia, 5 olhos (25% n = 20) do Grupo I ainda apresentavam reação celular em câmara anterior, que só desapareceu entre o 7^o e 15^o dia. Já no Grupo II não havia mais reação após o 3^o dia, permanecendo assim nas outras visitas (tabela 2).

O exame de mapeamento de retina, retinografia e angiofluoresceína realizado na 3^a hora pós-laser apresentou-se normal nos 2 grupos. Em apenas um paciente do Grupo I foi impossível realizar o MR no 3^o dia por apresentar intensa vitreíte que cedeu espontaneamente entre o 3^o e o 7^o.

A retinografia, angiofluoresceinografia e mapeamento de retina realizados no 15^o dia não mostraram qualquer alteração tanto no Grupo I como no Grupo II.

Outras complicações como descolamento de retina, bloqueio pupilar pelo vítreo, impossibilidade de romper a cápsula, deslocamento da lente para o vítreo e edema de mácula não foram encontrados em nenhum dos pacientes dos 2 grupos.

DISCUSSÃO

A opacidade pós-operatória de uma cápsula posterior inicialmente clara ocorre com freqüência (25 a 40% em adultos e quase 100% em indivíduos jovens)²⁰ e pode ser tratada pela capsulotomia cirúrgica ou através do procedimento com Nd: YAG laser³¹.

A capsulotomia cirúrgica apresenta algumas desvantagens como: infecção, hifema e descentração de LIO²⁰. O uso do laser elimina o procedimento cirúrgico sendo mais rápido e seguro, porém não é isento de complicações^{5,20}.

Nos 2 grupos a média de energia necessária para perfurarmos as cápsulas posteriores foi de $63,88 \pm 23,31$ mJ (variando de 15 a 100 mJ). A quantidade

apraclonidina, dorzolamida, levobunol e acetazolamida) e ainda necessitam de maior estudo para tentar estabelecer qual hipotensor seria o mais eficaz.

Fleury Curado ¹¹ Arieta e col.⁹ e Mello ¹² encontraram variações da PIO média pós-laser na terceira hora de 8,4; 5,6 e 6,7 mmHg respectivamente.

Uma vez que alterações da PIO podem ser nocivas ao nervo óptico, o uso de medicação hipotensora tópica profilática por curto período de tempo ⁶ é considerada vantajosa.

Não foram encontrados na literatura compulsados dados sobre a quantidade ou duração da reação inflamatória. Em nosso trabalho constatamos que o grupo que utilizou antiinflamatório tópico (Grupo II) apresentou menor intensidade de reação bem como menor tempo para voltar ao normal.

Não tivemos no nosso estudo qualquer alteração retiniana. Os resultados dos exames de MR, retinografia e AGF com 3 horas e 15 dias após o laser mostraram-se normais. Na literatura complicações vítreo-retinianas, como edema macular cistóide e descolamento de retina raramente são encontradas. Bischoffshausen ⁶ detectou a formação de um buraco macular após Yag. Outro autor refere que existe um aumento estatisticamente significativo no risco de descolamento ou rotura de retina em pacientes submetidos a capsulotomia com YAG. Talvez haja necessidade de um número maior de casos ou maior seguimento.

CONCLUSÃO

Por fim pode-se concluir que:

- Aplicações de Nd: Yag Laser é um procedimento seguro;
 - Há nítida melhora na acuidade visual;
 - Há uveíte reflexa e aconselha-se o uso de esteróides hormonais pós-laser;
 - É comprovado o aumento de PIO após 3 a 4 hs do procedimento e a introdução de medicação hipotensora se faz necessária;
- A repercussão retiniana deve ser mais estudada.

de energia necessária está diretamente relacionada com a espessura cápsular ^{5,10,11,16,17,25}.

A melhora da acuidade visual após o procedimento do laser ocorreu em todos os olhos tratados em nosso estudo, dado este concordante com a literatura compulsada ^{2, 8, 26}.

O aumento da PIO foi, neste estudo, a complicação pós-laser mais freqüente. Este aumento parece estar relacionado à reação inflamatória reflexa (uveíte) ao procedimento, devido a ondas de choque ²⁴ e depósitos de debris na malha trabecular o que dificultaria a drenagem do humor aquoso ²². Slomovic ²⁵ diz não existir correlação entre a elevação aguda da pressão e energia utilizada.

O aumento da pressão intra-ocular, em nosso estudo, ocorreu de forma aguda entre 3 e 24 horas após o laser. Alguns autores mostram que a partir do momento do laser até as 24 horas seguintes 20 a 50% dos pacientes apresentam aumento da PIO ¹. No Grupo I o aumento médio da PIO foi de $16,25 \pm 4,03$ mmHg, onde 85% dos olhos apresentavam níveis pressóricos acima da medida do pré-laser, estando de acordo com a literatura onde a incidência de hipertensão ocular em olhos não tratados varia entre 35 a 61% ^{10,17,28}. Entretanto o valor máximo de PIO encontrado no Grupo I no exame após 3 horas do laser, foi de 24 mmHg em apenas 1 olho (5%), dado este que discorda com alguns autores que dizem ter encontrado nas primeiras horas pós-laser, PIO ³ 30 mmHg entre 8 a 84,7% dos olhos ^{7, 8, 30}. Nos exames subseqüentes a PIO mostra uma curva descendente nos 2 grupos sendo mais lento o regresso aos níveis pré-laser no Grupo I (gráfico 1).

No Grupo II, onde os pacientes utilizaram medicação hipotensora profilática (Timolol⁰ 0,5%) houve um menor aumento da PIO (média $15,66 \pm 3,22$ mmHg) quando comparado ao grupo controle e principalmente a normalização em período mais curto, pois no exame de 24 horas a média da PIO era de $12,13 \pm 2,35$ mmHg, estando também de acordo com a literatura ^{10,17,28}. Os medicamentos prescritos após o laser são bastante variados (pilocarpina,

Gráfico 1: Média da pressão intra-ocular no período pré e pós-laser.

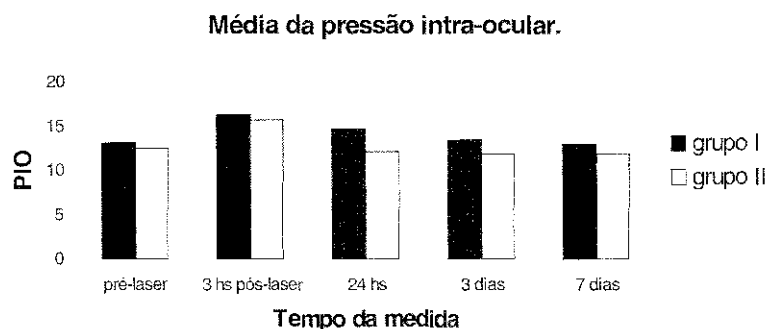


Tabela 1: Escala de exames realizados:

	AV	PIO	Biomicr.	MR	Retinogr.	AGF
Pré-laser	•	•	•	•		
3 horas pós-laser	•	•	•	•	•	•
24 horas	•	•	•			
3 dias	•	•	•	•		
7 dias	•	•	•	•		
15 dias	•	•	•	•	•	•

Tabela 2: Reação inflamatória de câmara anterior pós-laser

células	24 horas		3 dias		7 dias	
	GI	GII	GI	GII	GI	GII
0/4+	6	5	14	15	18	15
1/4+	6	5	3	0	2	0
2/4+	7	4	2	0	0	0
3/4+	1	1	1	0	0	0
4/+	0	0	0	0	0	0

Referências Bibliográficas

- Santos Mazal R; Rivera EO; Hermosillo GG. Tratamiento de enfermedades de segmento anterior del ojo con laser de neodimio YAG: experiencia inicial de 23 casos. An. Soc. Mex. Oftalmol 1985; 59(2):48-52.
- Argento C; López Mato O; Nicoli C; Rotman H. El uso del YAG-LASER como ayuda de la cirugía extracapsular Arch. oftalmol. B.Aires 1985;60(3/4): 193-200.
- Hermosillo GG; Rivera EO; Santos Mazal R. Conceptos generales y descripción del laser de Nd: YAG. An. Soc. Mex. Oftalmol 1985;59(2): 41-4.
- Clark DS; Munsell MF; Emery JM. Mathematical model to predict the need for neodimium:YAG capsulotomy based on posterior capsule opacification rate. J Cataract Refract Surg 1998;24(12):1621-5.
- Acosta Valdés J A; Martínez Ribalta J; Pérez Blázquez G; Alfonso Cuba I. Importancia de la laserterapia en las opacidades secundarias a la catarata. Rev. cuba. oftalmol 1991;4(2):85-90.
- Bischhoffshausen FBV. Técnica y complicaciones en 84 capsulotomías posteriores con neodimium: yag láser. Arch. chil. oftalmol 1992;49(2):29-36.
- KRUPIN T, ROSENBERG LF. Laser no segmento anterior. In Atlas de Complicações na cirurgia ocular 1997;8:20-8.21.
- Stark WJ; Worthen D; Holladay JT; Murray G. Neodymium: YAG lasers. An FDA report. Ophthalmology 1985, 92(2):209-212.
- Arieta CEL; Barbosa KB; Rocha EM; Castro RS; Kara Jose N. Pilocarpina a 2 por cento na prevenção da elevação da pressão intra-ocular pela aplicação de Neodymium Yag Laser em capsulotomia posterior. Arq. bras. oftalmol, 1993; 56(5):266-8.
- CURADO IME. Estudo da pressão intra-ocular de pacientes pseudofácicos após capsulotomia posterior com laser de Nd: YAG com ou sem uso de apraclonidina. Arq. bras. oftalmol.,1998; 61(3):327-30.
- Mello PAA; Prata Junior JA. Capsulotomia posterior com Nd: YAG laser em glaucomatosos pseudofácicos. Arq. bras. oftalmol, 1993; 56(6): 3115-9.
- Framme C; Hoerauf H; Roeder J; Laqua H. Delayed intraocular lens dislocation after neodimium:YAG capsulotomy. J Cataract Refract Surg 1998; 24(11):1541-3.
- Ficker LA; Steele AD. Complications of Nd: YAG laser posterior capsulotomy. Trans Ophthalmol Soc UK 1985; 104:529-532.
- Bath PE; Fankhauser F. Long term results of Nd:YAG laser posterior capsulotomy with the Swiss laser. J Cataract Refract Surg 1986; 12:150-3.
- KAUFER G. Capsulotomia posterior con el YAG Láser y desprendimiento de retina: presentación de dos casos. Arch. oftalmol. B.Aires 1986; 61(2):117-120.
- Channell MM; Beckman H. Intra ocular pressure changes after neodimium YAG laser posterior capsulotomy. Arch Ophthalmol 1984; 102:1024-26.
- Slomovic AR; Parrish RK 2d. Acute elevations of intraocular pressure following Nd:YAG laser posterior capsulotomy. Ophthalmology 1985; 92(7):973-6.
- Demer JL; Koch DD; Smith JA; Knolle GE Jr. Persistent elevation in intraocular pressure after Nd:YAG laser treatment. Ophthalmic Surg 1986;17:465-6.
- Kozobolis VK; Pallikaris IG; Tsambarlakis IG; Vlachonikolis IG. Nd:YAG laser removal of papillary membranes developed after ECCE with PC-IOL implantation. Acta Ophthalmol Scand 1997; 75(6):711-5.
- Anon. Capsulotomia posterior YAG-laser. Rev. univ. ind. Santander 1988; 16(2):73-6.
- Minelo APA; Prata Junior JA; Abujamra S; Mello PAA. Pressão intra-ocular após capsulotomia posterior com laser de Neodymium Yag em olhos pré-tratados com