

Tricobezoar Gástrico

GASTRIC TRICHOBEZOAR

Alexandre Cruz Henriques¹; Sérgio Pezzolo¹; Carlos Alberto Godinho²
Marise Gomes²; Manlio B. Speranzini³

RESUMO

Os autores relatam o caso de paciente feminina, 18 anos, que procurou assistência médica com história de tricofagia e sinais e sintomas da síndrome de obstrução antropilórica. O exame físico revelou tumor de grandes dimensões em epigástrio; a endoscopia digestiva alta evidenciou tricobezoar gigante. Na impossibilidade de retirada por via endoscópica, a paciente foi submetida a laparotomia para retirada do tricobezoar que ocupava toda cavidade gástrica, através de gastrotomia ampla. Evoluiu bem no período pós-operatório e recebeu alta no 5º dia de pós-operatório. Na avaliação ambulatorial realizada no 9º mês após a cirurgia a paciente mantinha-se assintomática. O tricobezoar gástrico é uma concreção de cabelos ou pêlos achados na cavidade gástrica, observado mais freqüentemente em pacientes jovens com distúrbios psicológicos. Trata-se de afecção incomum e causa rara de obstrução do trato gastrointestinal alto. Tardamente causa sintomas gástricos, manifestando-se quando o tricobezoar atinge grandes proporções. Na maioria dos casos o exame físico revela tumor palpável no abdome, confirmado pelo exame radiológico e endoscopia digestiva alta. A intervenção cirúrgica é curativa e raramente ocorre recorrência; tratamentos menos invasivos são pouco eficazes. A psicoterapia coadjuvante está indicada em todos os casos.

Unitermos: Tricobezoar, Tricofagia

INTRODUÇÃO

O bezoar é definido como uma massa de material indigerível, de espécie variada, formando concreções em qualquer segmento do trato gastrointestinal, preferencialmente no estômago^(2,3,4). O tricobezoar gástrico é uma concreção de cabelos ou pêlos achados no estômago⁽¹⁾, observado mais freqüentemente em pacientes jovens com distúrbios psicológicos⁽⁶⁾. Trata-se de afecção incomum e causa rara de obstrução do trato gastrointestinal alto^(2,3,4). Tardamente causa sintomas gástricos, manifestando-se quando o tricobezoar atinge grandes proporções, passando o diagnóstico despercebido no início do quadro⁽¹⁾. Tendo vivenciado um caso de grande tricobezoar gástrico em paciente jovem, com síndrome de obstrução antro pilórica, os autores julgaram oportuno relata-lo.

RELATO DE CASO

A.K.F., feminina, 18 anos, procurou assistência médica com queixa de epigastralgia há 5 meses, incomum, de intensidade moderada, sem irradiação, sem períodos de acalmia; há 3 meses passou a apresentar vômitos alimentares diários, 1 a 2 vezes por dia e emagrecimento de 7 Kg. Refere a ingestão de fios de cabelos desde os 12 anos de idade, após "stress" emocional. Nega alterações do hábito intestinal e tratamento psiquiátrico anterior.

O exame físico revelava um discreto abau-

¹Professor Assistente da Disciplina de Cirurgia do Aparelho Digestivo da FMABC.

²Médico Colaborador da Disciplina de Cirurgia do Aparelho Digestivo da FMABC.

³Prof. Titular da Disciplina de Cirurgia do Aparelho Digestivo da FMABC.

Trabalho realizado na enfermaria de Cirurgia do Aparelho Digestivo do Hospital de Ensino da FMABC.

Carlos Alberto Godinho

Rua: Senador Matias Olímpio de Melo, 73 - Vila Damásio

São Bernardo do Campo - SP

CER: 09780-390

lamento em hipocôndrio direito e epigástrio, onde palpava-se tumor de consistência endurecida, superfície lisa, limites precisos, palpável até 10 cm abaixo do apêndice xifóide, com diâmetro transversal de 15 cm, móvel à respiração, não pulsátil, pouco doloroso e submaciço à percussão (Fig. 1). O ultra-som abdominal evidenciou uma imagem sólida hipocóica de 9 cm por 13 cm em região epigástrica. A endoscopia digestiva alta mostrou grande quantidade de fios de cabelos, que ocupavam totalmente a cavidade gástrica, impossibilitando a progressão do aparelho no restante da cavidade; a retirada do tricobezoar por via endoscópica não foi possível, devido ao grande volume do tricobezoar. A avaliação psiquiátrica diagnosticou distúrbio obsessivo compulsivo do tipo tricotilomania.

Com diagnóstico de tricobezoar de grandes proporções, realizamos uma laparotomia mediana supra umbilical onde foi observado estômago de dimensões aumentadas, preenchido totalmente pelo tricobezoar, que foi retirado através de uma gastrotomia anterior ampla. Macroscopicamente observamos que o tricobezoar modelou-se à forma do estômago estendendo-se até o bulbo duodenal (Fig. 2). A paciente apresentou boa evolução pós-operatória, recebendo alta no 5º dia pós-operatório. Foi orientada a procurar tratamento psicoterápico. Na avaliação ambulatorial realizada no 9º mês após a cirurgia, a paciente mantinha-se assintomática.

DISCUSSÃO

O termo bezoar deriva da palavra árabe "badzehr" ou persa "padzahr", ambas significando proteção contra veneno ou antídoto^(1,3,4). É definido como uma massa de material indigerível, de espécie variada, formando concreções em qualquer segmento do trato gastrointestinal⁽²⁾. Trata-se de afecção rara; são classificados de acordo com a sua composição: os tricobezoes constituídos de pêlos ou cabelos; os fitobezoes, de fibras vegetais; os tricofitobezoes, da mistura dos anteriores, além de concreções formadas por outras substâncias^(2,3,4). Os fitobezoes constituem o tipo mais comum, porém na infância predominam os tricobezoes^(3,4). Os tricobezoes acometem mulheres preferencialmente na 2ª década de vida⁽¹⁾, geralmente com distúrbio psiquiátrico tipo tricotilomania associada a tricofagia⁽⁵⁾, como observado em nosso caso. Os tricobezoes, raramente, se estendem ao intestino delgado ou ao intestino grosso^(3,4). Macroscopicamente, os tricobezoes gástricos possuem a forma da letra J, constituído de fios

de cabelos marrom esverdeado ou preto, devido à desnaturação das proteínas pelo ácido gástrico⁽¹⁾.

Pode evoluir de forma assintomática⁽²⁾, ou apresentar epigastralgia (70%), náuseas e vômitos (65%), fraqueza e emagrecimento (38%), alterações do hábito intestinal (32%), hematêmese (6%) e sintomas que simulam úlcera péptica (40%)^(1,2,3,4). A história de tricofagia, admitida mais frequentemente na infância, é obtida em somente 50% dos casos⁽¹⁾. A dificuldade em se obter informações de pacientes portadores de psicopatias⁽²⁾, aliado ao desenvolvimento insidioso dos bezoares explicam o diagnóstico tardio; sintomas de obstrução do trato gastrointestinal ocorrem quando o tricobezoar já adquiriu grandes proporções⁽¹⁾.

O exame físico revela tumor em epigástrio (88%), móvel, firme, sensível à palpação (70%), alopecia circular característica, causada pelo hábito constante de puxar o cabelo (tricotilomania) e halitose^(1,2,3,4). Raramente, identifica-se a presença de fios de cabelos no exame retal, mas pode-se encontrar cabelos nos vômitos e na aspiração gástrica⁽¹⁾. O diagnóstico frequentemente confirmado por imagem radiológica revela defeito de enchimento fusiforme no estômago⁽¹⁾. A ultra-sonografia abdominal mostra aumento de ecogenicidade ao longo da parede anterior do tumor de pêlos e diminuição posteriormente⁽¹⁾. A endoscopia digestiva alta revela concreção firme de cabelos misturada com restos alimentares não digeridos⁽⁶⁾. Na tomografia computadorizada de abdome, sem contraste, observa-se tumor concêntrico constituído de ar, restos alimentares e pêlos, que após administração do contraste confirma a não aderência da massa com a parede gástrica, excluindo os processos neoplásicos do estômago⁽¹⁾.

A intervenção cirúrgica precoce, com mortalidade menor que 5%; é curativa e raramente ocorre recorrência⁽¹⁾; a pesquisa de tricobezoar em todo tubo gastrointestinal é obrigatória na cirurgia^(1,2,3,4). Tratamentos menos invasivos, tais como administração de mucolíticos (n-acetilcisteína), ondas de choques (litotripsia), fragmentação com jatos de água e utilização do laser e retirada por via endoscópica, são pouco eficazes^(2,3,4), necessitam de múltiplas sessões para a remoção do tricobezoar^(1,2,6) e podem levar a quadros obstrutivos por deslocamento de fragmentos para segmentos distais do intestino⁽¹⁾. O tratamento psicoterápico coadjuvante com uso de drogas como clomipramine ou desipramine para a tricotilomania estão indicados^(3,4). Após duas tentativas, sem sucesso, da retirada por via

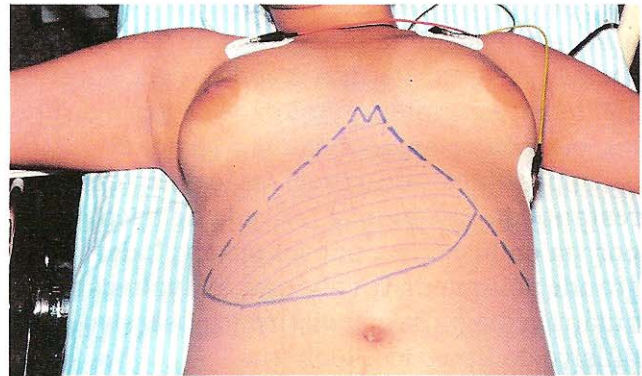
endoscópica, indicamos cirurgia e posterior tratamento psiquiátrico.

A mortalidade pode ser alta quando não tratados, devido às complicações, tais como: obstrução intestinal (10,8%)⁽⁴⁾, úlcera gástrica, ocorrendo em 10% dos casos⁽¹⁾, úlceras com hemorragia ou perfuração (3,2%)^(3,4); com menor frequência pode ocorrer: obstrução gástrica, icterícia obstrutiva, pancreatite, anemia secundária e apendicite⁽¹⁾. Existem relatos da associação de tricobezoar com polipose gástrica, enteropatia perdedora de proteína e esteatorréia⁽¹⁾.

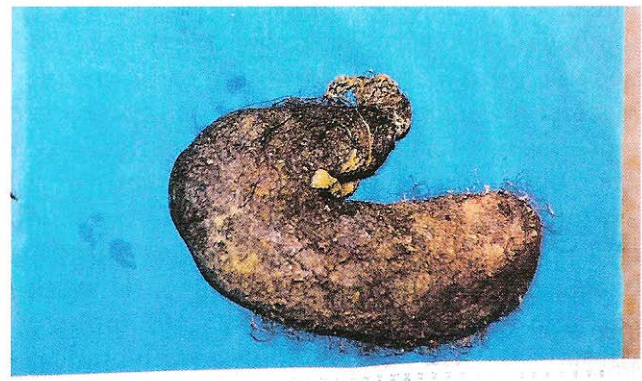SUMMARY

The authors report a case of female patient, eighteen years old, who looked for medical assistance with trichophagia history and gastric obstruction signals and symptoms. The physical examination showed a big epigastric tumor, confirmed by gastric endoscopic exame. The patient was operated and the trichobezoar was extirpated. The tumor engaged all gastric cavity. The patient developed well in the post operatory period. In the clinic valuation, nine months after the surgery, the patient was well and without new symptoms. The gastric trichobezoar is a hair or pile stone found inside the gastric cavity, more often in young person with psychological disturbs. This is an uncommon disease and a rare cause of high bowel or gastric obstruction. The gastric symptoms are lazy and appear when the trichobezoar is big. In the majority of cases the physical examination shows

palpable abdominal tumor, often confirmed with radiologic and endoscopic exams. The surgery is curative and the recurrence is rare. The less invasive treatments are few efficient. The codjuvant psychotherapy is prescribed in all cases.



Tumor palpável em região epigástrica e hipocôndrio direito



Tricobezoar com a forma do estômago, estendendo-se até o bulbo duodenal

REFERÊNCIAS BIBLIOGRÁFICAS

1. Mekisic A, Farmer E - Trichobezoars. **Aust N Z J Surg** 1994;64:281-283.
2. Kather Neto JM, Marins ACMS, Martins MÁ, Costa MÁ, Silva AL - Tricobezoar gástrico (Relato de caso). **Rev Med MG** 1994;4(2):115-116.
3. Zeni Neto C, Coelho JCU, Campos ASL, Malafaia O, Salvalaggio PRO - Perfuração gástrica secundária a tricobezoar gigante: Descrição de caso e revisão da literatura. **Rev Col Bras Cir** 1997;25(2):144-146.
4. Zeni Neto C, Coelho JCU, Salvalaggio PRO, Munaretto LM, Campos ACL - Tricobezoar e Síndrome de Rapunzel: Apresentação de uma caso e revisão da literatura. **Rev Col Bras Cir** 1996;23(5):295-297.
5. Seker B, Dilek ON, Karaayvaz M - Trichobezoars as a cause of gastrointestinal obstructions: the Rapunzel Syndrome. **Acta Gastroenterol Belg** 1996;59(2):166-167.
6. Van Gissum A, Delhaye M, Cremer M - Failure of Non-surgical Procedures to Treat Gastric Trichobezoar [letter]. **Endoscopy** 1989;21(2):113.

ENDEREÇO DO AUTOR

Carlos Alberto Godinho
Rua: Senador Matias Olímpio de Melo, 73 - Vila Damásio São Bernardo do Campo - SP
CEP.: 09780-390