

## A ARTÉRIA APENDICULAR (Nota Prévia) \*

### The Appendicular Artery

BUSSETTI, JOSÉ HENRIQUE \*\*

PRATES, JOSÉ CARLOS \*\*\*

WAFÁE, NADER \*\*\*\*

OLIVEIRA, FLÁVIO MENDES DE \*\*\*\*\*

ALFABET, CHARLES \*\*\*\*\*

BUSSETTI, J.H. et al. A Artéria Apendicular. *Arq. med. ABC*, 15(2):9-13, 1992.

**Resumo:** Os autores pesquisaram a origem e a situação anatômica da artéria apendicular humana durante oito anos e, embora ainda estejam desenvolvendo a pesquisa, obtiveram material para apresentar resultados iniciais.

**Unitermos:** Artéria Apendicular.

### I - INTRODUÇÃO

A artéria apendicular constitui-se em uma das artérias mais visadas pelos cirurgiões, nas cirurgias realizadas no colo.

O motivo desta artéria ter grande importância cirúrgica, reside no fato de que as apendicites agudas, são muito frequentes, e na realização das apendicectomias, por qualquer técnica cirúrgica, leva-se sempre em conta a li-

gadura prévia da artéria apendicular, para o posterior tratamento cirúrgico do apêndice vermiforme.

A origem da artéria apendicular, entretanto, constituiu sempre objeto de dúvidas por parte dos anatomistas e cirurgiões.

Com o objetivo de elucidarmos melhor a origem e o trajeto da artéria apendicular, iniciamos há alguns anos esta pesquisa, que ainda se encontra em desenvolvimento, possibilitando-nos futuramente apresentarmos dados mais completos sobre a mesma. Contudo, como as nossas investigações, no decorrer dos últimos oito anos, fizeram com que obtivéssemos algum conhecimento sobre o comportamento anatômico da artéria apendicular, optamos por apresentar os nossos resultados iniciais através desta nota prévia.

### 2 - MATERIAL E MÉTODO

O material da presente pesquisa é formado por cadáveres humanos formolizados, de adultos e crianças, provenientes dos Laboratórios de Anatomia da Faculdade de Medicina da Fundação do ABC - SP (FMFUABC), e da Escola Paulista de Medicina (EPM). Nesse material anatômico, a artéria ileocólica foi dissecada por via retrógrada, ou seja, do apêndice vermiforme (artéria apendicular), para a artéria ileocólica e a sua origem na artéria mesentérica superior (2-3-8-9). Dessa forma, fazendo-se a dissecação da artéria apendicular para a artéria ileocólica, pudemos observar o ponto correto de origem da artéria apendicular. Após a dissecação, as artérias eram pintadas desde a sua origem até o apêndice vermiforme, desenhadas e fotografadas.

### 3 - RESULTADOS

Nossos estudos preliminares, demonstraram que a origem da artéria apendicular é bastante variável. Assim, observamos a mesma se iniciando das seguintes artérias:

- 1- Do tronco da artéria ileocólica diretamente (Figura 1).

\* Pesquisa desenvolvida na Disciplina de Anatomia Descritiva e Topográfica-Cirúrgica da Faculdade de Medicina da Fundação do ABC - SP.

\*\* Médico cirurgião da Clínica Cirúrgica do Hospital Dr. Arthur Ribeiro de Saboya - SP (Setores de Cirurgia Geral e Cirurgia Torácica). Médico cirurgião do Hospital Santa Cruz - SP (Cirurgia Geral e Cirurgia Torácica). Membro Associado do Colégio Brasileiro de Cirurgiões (ACBC). Especialista em Cirurgia Geral pelo Colégio Brasileiro de Cirurgiões (CBC). Membro da Sociedade Brasileira de Pneumologia e Tisiologia (Departamento de Cirurgia Torácica). Professor Responsável pela Disciplina de Anatomia Descritiva e Topografia Cirúrgica, do Departamento de Morfologia e Fisiologia da Faculdade de Medicina da Fundação do ABC - SP (FMFUABC). Mestre em Anatomia Humana. Membro Efetivo da Sociedade Brasileira de Anatomia.

\*\*\* Professor Titular da Disciplina de Anatomia Descritiva e Topográfica da Escola Paulista de Medicina (EPM). Membro Efetivo da Sociedade Brasileira de Anatomia - SBA.

\*\*\*\* Professor Adjunto da Disciplina de Anatomia Descritiva e Topográfica da Escola Paulista de Medicina (EPM). Professor Titular da Disciplina de Anatomia da Faculdade de Medicina da Universidade de Taubaté (UNITAU). Membro Efetivo da Sociedade Brasileira de Anatomia - SBA.

\*\*\*\*\* Médico Neurologista da Casa da Esperança de Santo André. Professor I da Disciplina de Anatomia Descritiva e Topográfica-Cirúrgica da Faculdade de Medicina da Fundação do ABC - SP (FMFUABC).

\*\*\*\*\* Médico Residente de Cirurgia Geral do Hospital Santa Marcelina - SP. Ex-monitor da Disciplina de Anatomia Descritiva e Topográfica-Cirúrgica da Faculdade de Medicina da Fundação do ABC.

- 2- Do ramo ascendente (ramo cólico), da artéria ileocólica.
- 3- Do tronco comum às artérias cecais anterior e posterior.
- 4- Do ramo descendente ou ileal da artéria ileocólica.
- 5- Da divisão distal em forma de círculo ou anel, da artéria ileocólica (Figura 2).

A situação topográfica desta artéria foi predominantemente retro-ileal, até ela alcançar o apêndice vermiforme, através do seu mesoapêndice. Em alguns poucos casos, a artéria atingia o mesoapêndice em posição pré-ileal.

A artéria apendicular foi identificada em todos os casos, por nós, pesquisados.

#### 4 - COMENTÁRIOS

A artéria apendicular, desde a concepção de que o tratamento da apendicite aguda, deveria ser feito através da apendicectomia, salvo alguns casos especiais, recebeu cada vez mais atenção, por parte dos anatomistas e cirurgiões, os quais passaram a dispensar-lhe maior interesse, em virtude de sua ligadura durante a realização das apendicectomias, e os relatos de casos de hemorragias intraperitoneais, surgidos no período pós-operatório recente.

Nossas pesquisas a seu respeito, apesar de já estarem se desenvolvendo há oito anos, ainda se encontram em fase de mais estudos.

Diferentemente do que foi sugerido por alguns autores, de que as artérias cecais poderiam fornecer ramos para a irrigação do apêndice vermiforme, não encontramos, até o momento, qualquer ramo arterial para o apêndice, que não seja diretamente proveniente da artéria apendicular (4-6).

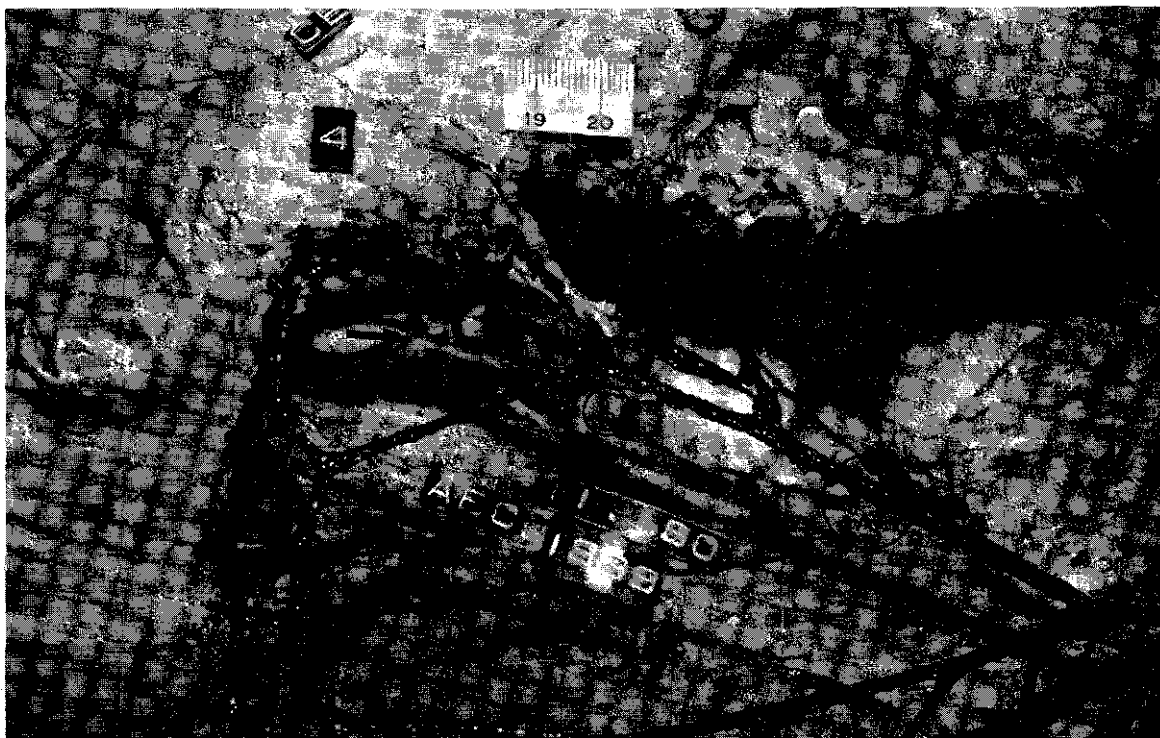
Outro fato que tivemos a oportunidade de observar, é que, algumas vezes, pode existir mais de uma artéria apendicular no mesmo indivíduo. Assim, o apêndice de uma pessoa poderá ser irrigado por duas ou mais artérias apendiculares (1-7-10).

Os sítios de origem da artéria apendicular parecem ser bastante variados, mas em todos os casos, a artéria derivou diretamente da artéria ileocólica ou de um de seus ramos distais. Nos casos onde se identificou mais de uma artéria apendicular, por indivíduo, de modo geral, os sítios de origem das artérias apendiculares eram de artérias diferentes.

Assim sendo, à medida que formos aumentando mais a nossa casuística, e após essas nossas observações iniciais, esperamos podermos apresentar futuramente, resultados estatísticos da nossa pesquisa, que poderão oferecer bases numéricas mais sólidas da origem da artéria apendicular.

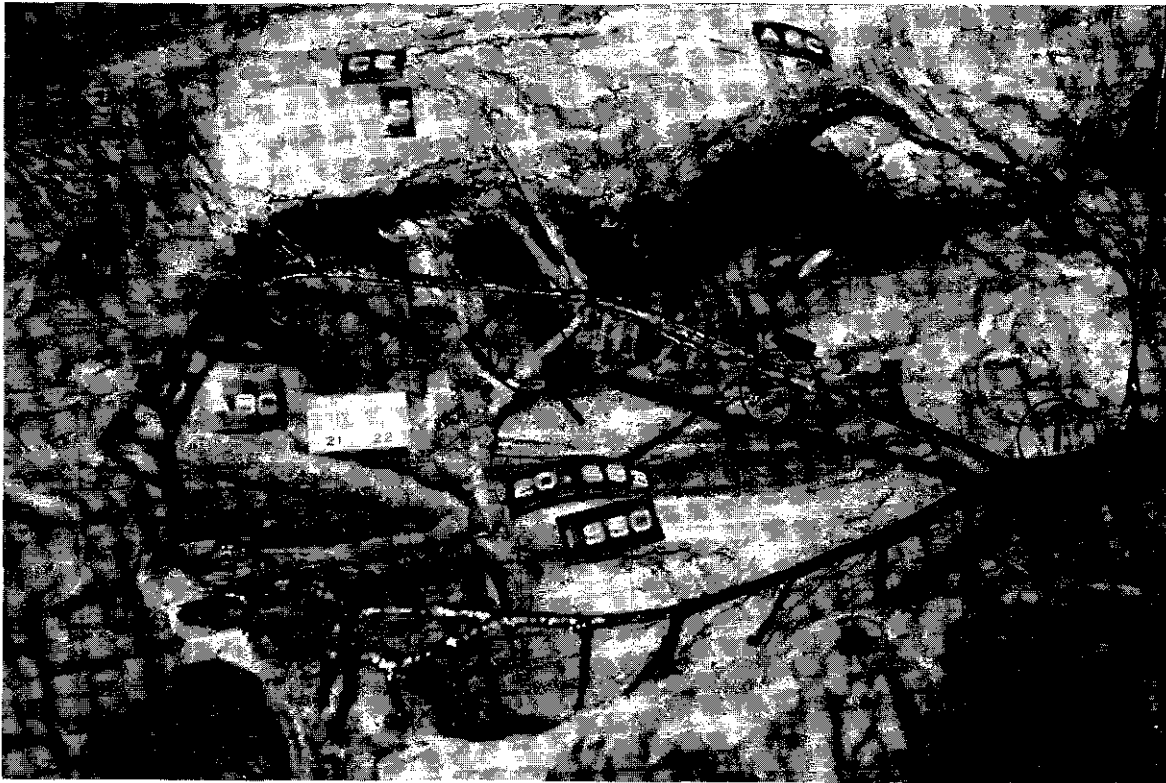

Figura 1: A) Artéria ileocólica. B) A artéria apendicular se origina diretamente do tronco da artéria ileocólica, no local da sua ramificação distal. 1) Tronco da artéria mesentérica superior.



**Figura 1:** A) Tronco da artéria ileocólica. B) Artéria appendicular originando-se da divisão distal da artéria ileocólica, a qual tem a forma de círculo ou anel.

## 5 - AGRADECIMENTOS

Agradecemos à professora Marlene Pereira Busetti, a leitora do manuscrito original e às sugestões técnicas e didáticas fornecidas.

BUSSETTI, J.H. et al. The appendicular artery. Arq. med. ABC, 15(2):XX-XX, 1992.

**Abstract:** The authors have researched the origin and the anatomic situation of human appendicular artery for eight years, and although they are still developing this research, they have already gotten material to show some initial results.

**Keywords:** Appendicular artery.

## 7 - REFERÊNCIAS BIBLIOGRÁFICAS

- 1-BARBOSA VIANNA, A.B. Contribuição ao estudo das artérias mesentéricas. Rio de Janeiro, 1922 (Tese - Concurso para Professor Titular - Faculdade de Medicina do Rio de Janeiro).
- 2-BERTOLAZZO, W.; ROMERO, A.W.; SILVA, L.; SILVA ANTUNES, L.H.; ALMEIDA, N.A.M. Anatomia. In: GALVÃO, L. Cirurgia do aparelho digestivo. Rio de Janeiro, Guanabara Koogan, 1978. cap. 1.
- 3-BUSSETTI, J.H.; PRATES, J.C.; WAFAR, N.; MACHADO, A.M.; ALFABET, Ch.; CANNONI, L.F.; ISOLA, A.M. Contribuição para o estudo anatômico da existência e

origem da artéria ileocólica., Arq. Med. ABC 14(2):72-6, 1991.

- 4-CARRERAS, A.M. Irrigación del ciego y del apendice. Problemas que plantea la necrosis del ciego. La Prensa Argent. 40(5):268-72, 1953.
- 5-HÓLANDA FERREIRA, A.B. Minidicionário da língua portuguesa. Rio de Janeiro, Nova Fronteira, 1977. 506p.
- 6-KELLY, H.A.; HURDON, E. The vermiform appendix and its diseases. Philadelphia, W.B. Saunders and Co. 1905, cap.7, p.155-66.
- 7-KLING, A. Variations of arteries supplying the terminal portion of ileum and initial portion of ascending colon. Fol. Morphol. (WARSZ) 37:389-400, 1978.
- 8-MICHELS, N. Blood supply and anatomy of the upper abdominal organs. London, Pitman Medical Publishing. 1955. p.289.
- 9-SARRAZIN, R.; LEVY, J.B. Contribution a l'étude de l'artere mésentérique supérieure. Comp. Rend. Ass. Anat. 143:1503-18, 1968.
- 10-URES, J.; STACCHINI, A.; PRATES, J.C.; GATTO, I.M.C.; URES, S. Artéria appendicular: estudo anatomo-radiológico. Arq. Gastroent. S. Paulo 15(4):175-79, 1978.