

LEIOMIOSSARCOMA DE JEJUNO: RELATO DE UM CASO *

Leiomyosarcoma of jejunum: case report.

HENRIQUES, Alexandre Cruz **
 SILVA, Gerson Gomes ***
 SCARANCI, Artur Aparecido ****
 TARNOVSCHI, Sílvia ****
 PEZZOLO, Sérgio **
 WAISBERG, Jaques *****
 SPERANZINI, Mânlio Basílio *****

HENRIQUES, A.C. et al. Leiomyosarcoma de jejuno: Relato de um caso. Arq. med. ABC, 14(2): 77-79, 1991.

Resumo: Os autores relatam um caso de um paciente portador de um leiomyosarcoma de jejuno, operado no Hospital de Ensino da Fundação do ABC, e realizam uma revisão da literatura sobre o assunto, enfatizando as dificuldades para se realizar diagnóstico precoce.

Unitermos: Leiomyosarcoma, Neoplasias intestinais, intestino delgado.

1. INTRODUÇÃO

O leiomyosarcoma (LMS) do intestino delgado é um tumor raro e geralmente sua descoberta é realizada de maneira acidental (12). A lesão caracteriza-se por apresentar crescimento silencioso, o que dificulta o diagnóstico precoce e determina geralmente um prognóstico sombrio (6).

Diante de tais desafios e tendo a oportunidade de vivenciar um caso desta afecção, julgamos oportuno relatá-lo e realizar uma revisão da literatura.

2. RELATO DE CASO

A.V., masculino, 50 anos, procedente de São Paulo, foi internado no Serviço de Cirurgia do Aparelho Digestivo do Hospital de Ensino da Fundação do ABC, com história de diversos episódios de melena há três anos. O paciente passava períodos assintomáticos de vários meses quando então voltava a apresentar hemorragia. Em três oportunidades o quadro exigiu internação hospitalar assim como a ministração de sangue. No exame físico de entrada o paciente encontrava-se anemiado porém sem sinais de hemorragia ativa no momento. Além de palidez cutâneo-mucosa, o exame físico revelou nenhuma outra alteração. Foi submetido à endoscopia

digestiva alta e trânsito intestinal que não revelaram anormalidade.

Por sua vez o enema opaco evidenciou moléstia diverticular em hemicolon esquerdo, enquanto a colonoscopia confirmou o achado radiológico e ainda evidenciou enovelados vasculares submucosos sugestivos de angiodisplasia principalmente em hemicolon direito. Com estes achados, considerou-se a sede da hemorragia o intestino grosso e programou-se uma colectomia total com ileo-reto anastomose. Na laparotomia a exploração da cavidade revelou massa tumoral em jejuno à aproximadamente 40 centímetros do ângulo de Treitz, com sua maior parte fazendo saliência para fora da alça (figuras 1,2), atingindo no entanto a mucosa onde ulcerou, e medindo cinco por cinco centímetros. Também foram palpados três nódulos no lobo direito e um no lobo esquerdo do fígado. Não havia presença de ascite ou outras alterações. Procedeu-se então a enterectomia segmentar, jejuno-jejuno anastomose em dois planos e biopsia de um dos nódulos hepáticos.

O exame anátomo-patológico do jejuno revelou tratar-se de um LMS¹ bem diferenciado, atingindo todos os planos da parede intestinal, com margens cirúrgicas livres. A biopsia do nódulo hepático mostrou tratar-se de metastase do mesmo tumor.

O paciente apresentou pós-operatório complicado com broncopneumonia, quadro séptico e insuficiência renal aguda, obtendo alta hospitalar no 34º dia de pós-operatório. Passado quatro meses de operado, o paciente encontrava-se vivo e assintomático em acompanhamento ambulatorial.

3. COMENTÁRIOS

O LMS¹ é um tumor raro, descrito pela primeira vez por Pellegrini em 1871 (11). Representa cerca de 15% dos sarcomas de partes moles e 8 a 13% dos tumores malignos primitivos do intestino delgado (3) como podemos observar na tabela 1, estes por sua vez representam 1,5 a 5% de todos os tumores malignos do trato intestinal (21)

* Trabalho realizado na Disciplina de Cirurgia do Aparelho Digestivo da Faculdade de Medicina da Fundação do ABC.

** Auxiliar de Ensino da Disciplina de Cirurgia do Aparelho Digestivo da Faculdade de Medicina da Fundação do ABC.

*** Residente de Cirurgia da Faculdade de Medicina da Fundação do ABC.

**** Cirurgiões do Serviço de Cirurgia do Aparelho Digestivo do Hospital de Ensino da Fundação do ABC.

***** Assistente — Doutor da Disciplina de Cirurgia do Aparelho Digestivo da Faculdade de Medicina da Fundação do ABC

***** Professor Titular da Disciplina de Cirurgia da Faculdade de Medicina da Fundação do ABC.




Figura 1 — Aspecto do tumor em crescimento extra-luminal

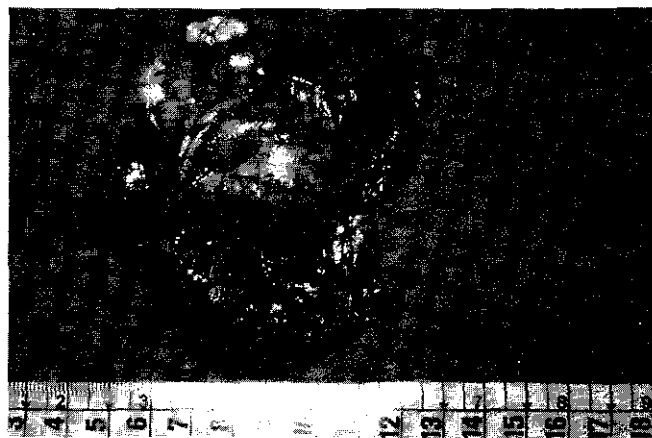


Figura 2 — Com o jejuno aberto, o aspecto ulcerado do tumor

TABELA 1

Distribuição dos diferentes tipos histológicos de tumores malignos do intestino delgado

Autor	Nº de casos	adenoca	carcinoide	LMS	linfomas	outros
SILBERMAN	32	60,0%	25%	12,5%	2,5%	0
WILSON	96	50,0%	39%	11,0%	0	0
KIRIAKOS	173	33,0%	24%	8,0%	22,0%	13,0%
MILES	79	20,0%	39%	13,0%	19,0%	8,0%
AWRICH	82	32,0%	34%	11,0%	22,0%	1,0%
WATERHOUS'E	70	34,0%	37%	13,0%	11,0%	5,0%
BARCLAY	209	33,4%	45%	9,1%	0	10,5%

O LMS' acomete principalmente indivíduos adultos, com pico de incidência entre 40 e 60 anos (6,8), com predominância a favor do sexo masculino na proporção de 2:1 a 3:1 (6,17), fatos também observados no presente caso.

O LMS' origina-se da fibra muscular lisa da camada "muscularis mucosae" ou mesmo da musculatura vascular (6). No trato gastrointestinal o estômago é o órgão mais frequentemente acometido seguido do intestino delgado, colon e reto (6). Cerca de 2/3 destes tumores apresentam um crescimento predominantemente extra-luminal (18). O desenvolvimento intra-luminal se caracteriza pela presença de lesão ulcerada, responsável pelas hemorragias. O LMS' pode ainda se apresentar como pequenos tumores intra-murais representando achados acidentais, ou com crescimento extra e intra-luminal (6). O aspecto macroscópico do LMS' é semelhante ao dos leiomiomas, apresentando contornos aparentemente bem delimitados, porém com dimensões geralmente maiores e consistência mais amolecida em virtude de maiores áreas de necrose e hemorragia (15). No corte mostram-se como massas acinzentadas com a típica aparência de "carne de peixe" dos sarcomas (15). As características histológicas destes tumores são variáveis o que pode dificultar o diagnóstico (1,6). A diferenciação histológica

do LMS' dos demais tumores originados da musculatura lisa intestinal, quais sejam o leiomioma e o leiomioblastoma, é por vezes um desafio de tal magnitude que Morson (14) se refere a todos como tumores leiomatosos, dando como único critério definitivo de diferenciação a ausência ou presença de metástases.

A metastatização tem relação com o tamanho do tumor: nas lesões maiores que 10 cm encontra-se cerca de 75% de metástases, ao passo que nas lesões menores que 6 cm apenas 20% o fazem (11). Alguns critérios histológicos ajudam a estabelecer a malignidade do LMS': grau de celularidade, pleomorfismo e de anaplasia. O grau de malignidade pode ser traduzido pelo número de mitoses por campo de grande aumento: dez ou mais mitoses denunciam tumor altamente maligno; cinco a dez, tumor moderadamente agressivo e menos de cinco, tumor de escassa malignidade (1,18,12). Ainda assim, um tumor histologicamente benigno poderá apresentar metástases no futuro (6). Estas se fazem preferencialmente por via hematogênica para o fígado e pulmão, e só eventualmente acometem linfonodos regionais (12).

O quadro clínico é inespecífico e como no presente caso o diagnóstico é geralmente tardio (2,8,12,21). Episódios repetidos de hemorragia digestiva é a forma mais frequente de apresentação clínica (2,6,18). Dor abdominal e massa palpável podem fazer

parte do quadro clínico enquanto que perfuração e obstrução são raros (6,17).

O diagnóstico definitivo do LMS^o do intestino delgado geralmente só é realizado durante a laparotomia e exame anátomo-patológico (6,12,17). O estudo contrastado do intestino delgado proporciona bons resultados quando a lesão se situa no duodeno, mas os resultados falso negativos atingem cerca de 50% quando a lesão se situa no jejuno ou no íleo, como no presente caso (16). Arteriografia mesentérica é um exame útil nos casos de hemorragia digestiva de origem indeterminada, principalmente na vigência da hemorragia, porém é exame de difícil acesso para a maioria das instituições em nosso meio. A ultrassonografia e a tomografia computadorizada podem revelar massa de origem intestinal, mas quando tais exames são negativos não implica na eliminação da hipótese diagnóstica (16). A endoscopia digestiva alta pode realizar o diagnóstico nas lesões duodenais de 1^a e 2^a porção (12). Em virtude de tais dificuldades para se realizar o diagnóstico, o tempo médio entre o início dos sintomas e a intervenção é de um ano (13).

O tratamento do LMS^o de intestino delgado é essencialmente cirúrgico (3,6,9,10,11,12,17,18,20). As características da operação estão na dependência da localização e extensão do tumor. No intestino delgado é preconizado ressecção segmentar com ampla margem de segurança, não sendo necessário que esta seja linfonodal alargada uma vez que estes tumores não metastatizam preferencialmente por via linfática (2,10,17). Apesar deste conceito teórico alguns autores (3,11) advogam uma ressecção ampla do mesentério correspondente assim como epiplectomia maior. A radioterapia é ineficaz (2,12,17,21) e os resultados da quimioterapia são inconstantes (6,12,21).

A sobrevivência global de cinco anos de diferentes séries varia de 20 a 50% (3). Nos casos com ressecção curativa, a taxa de sobrevivência de 5 e 10 anos são respectivamente 50% e 35% e mesmo naqueles pacientes submetidos à ressecção paliativa chega a atingir 25 e 6% (2). Destaca-se o fato de que embora a taxa de ressecabilidade da lesão primária seja alta, a operação é paliativa em cerca de metade dos casos (6) devido à disseminação metastática, da mesma maneira como ocorreu neste caso.

REFERÊNCIAS BIBLIOGRÁFICAS

1. ACCETA, I.; ONOFRE, A.F.; CAMPOS, E.M.; HENRIQUE, C.E.; KAISER, S. Tumores musculares sangrantes do tubo digestivo. *Rev. Bras. Cir.*, 75(1):21-6, 1985.
2. ADOTEY, J.M. Primary malignant tumors of the small intestine. *Br. J. Clin. Pract.*, 39(2):54-8, 1985.
3. AKWARI, O.F.; DOZOIS, R.R.; WEILAND, L.H.; BEAHR, O.H. Leiomyosarcoma of the small and large bowel. *Cancer*, 42:1375-84, 1978.
4. APPELMAN, H.D.; HELWIG, E.B. Gastric epitheloid leiomyoma and leiomyosarcoma. *Cancer*, 38:708, 1976.
5. AWRICH, A.E.; IRISH, C.E.; VETTO, R.M.; FLETCHER, R.W.J. A twenty five years experience with primary tumors of small intestine. *Surg. Gynecol. Obstet.*, 151:9-13, 1980.
6. BAHNINI, A.; HAKAMI, F.; HALLEB, A.; PARC, R.; LOYGUE, J. Les leiomyosarcomes de l'intestin grêle. *J. Chir.*, 122(4): 215-20, 1985.
7. BARCLAY, T.H.C.; SCHAPIRA, D.V. Malignant tumors of small intestine. *Cancer*, 51:878-81, 1983.
8. DI SANDRO, G.; GAGLIONE, T. Su di un caso di leiomyosarcoma del rene. *Minerva Chir.* 44(7):1155-7, 1989.
9. KYRIAKOS, M. Malignant tumors of the small intestine. *JAMA*, 229:700-02, 1974.
10. LAWS, H.L.; HAN, S.Y.; ALDREIFE, J.S. Malignant tumors of the small bowel. *South Med. J.*, 77(9):1087-90, 1984.
11. LEE, Y.T.N.M. Leiomyosarcoma of the gastrointestinal tract: general pattern of metastasis and recurrence. *Cancer Treat. Rev.* 10:91-101, 1983.
12. LOPEZ, R.I.; ECHART, M.O.; FERNANDEZ, C.C.; BECERRA, E.P. Leiomyosarcoma del intestino delgado com metastasis hepaticas y eosinofilia. *Rev. Esp. Ap. Digest.* 70(2):165-8, 1986.
13. MILES, R.M.; CRAWFORD, D.; DNRAS, S. The small bowel tumor problem: an assesment based on twenty years experience with 116 cases. *Ann. Surg.*, 189:732-40, 1979.
14. MORSON, B.C. apud LOPEZ, R.I. et al. Leiomyosarcoma del intestino delgado com metastasis hepaticas y eosinofilia. *Rev. Esp. Ap. Digest.*, 70(2):165-8, 1986.
15. ROBBINS, S.L.; COTRAN, R.S. Aspectos clinicos das neoplasias. In: _____ *Patologia estrutural e funcional*. 2^a ed. Rio de Janeiro. Interamericana, 1983, cap 6 p. 157-77.
16. SILBERMAN, H.; CRICHLAW, R.W.; CAPLAN, H.S. Neoplasms of small bowel. *Ann. Surg.*, 180:157-61, 1974.
17. STANLEY, W.A.; WELLS, S.A. Tumors of the small intestine. *Semin. Onc.*, 15(2):116-28, 1988.
18. STARR, G.F.; DOCKERTY, M.B. Leiomyomas and leiomyosarcomas of the small intestine. *Cancer*, 8:101-11, 1955.
19. WATERHOUSE, G.; SKUDLARICK, J.L.; ADKINS, R.B. A clinical review of small bowel neoplasms. *South. Med. J.*; 74:1201-3, 1981.
20. WILSON, J.M.; MELVIN, D.B.; GRAY, G.F. Primary malignancies of the small bowel. Report of cases and review of literature. *Ann. Surg.*, 180:175-79, 1974.
21. ZILLOTTO Jr, A.; MENDES, J.A.M.; KUNZLE, J.E.; DELPHINI, Jr., O. Tumores malignos do intestino delgado. *Rev. Bras. Cancerol.* 33(3):235-40, 1987.

Recebido em: 10/07/91.

Aprovado para publicação em: 07/10/91.

HENRIQUES, A.C. et al. Leiomyosarcoma of jejunum: case report. *Arq. med. ABC*, 14(2): 77-79, 1991.

Abstract: The authors report a case of a patient with a jejunum leiomyosarcoma, who was operated on at the Teaching Hospital of Fundação ABC. They also review the literature about the subject emphasizing the difficulties of establishing an early diagnosis.

Key Words: Leiomyosarcoma, Intestinal neoplasms, Intestine small.